Diagnóstico dolor oncológico

Dolor oncológico

tech

CONTENIDO

1. Introducción

2. Clínica

Signos y síntomas

3. Exploración física

4. Diagnóstico histopatológico

5. Diagnóstico molecular

6. Técnicas endoscópicas

7. Diagnóstico por imagen

Ecografía.
Tomografía Axial Computarizada (TAC).
Resonancia Magnética Nuclear (RMN).
Estudios de Medicina Nuclear.
Exploraciones Funcionales y Metabólicas (PET-TAC.)
Marcadores tumorales.

8. Bibliografía

Introducción

En este tema se estudiará el diagnóstico del dolor oncológico. Se iniciará el estudio, como con cualquier patología médica, elaborando una historia clínica. En la anamnesis del paciente oncológico se deben incluir aquellos signos y síntomas que presenta el paciente y que hace que acuda a consulta. Esta anamnesis será seguida de una exploración física y en esta se hará mención de la exploración del propio tumor, si su localización lo permite.

Finalizada la consulta se realizarán diferentes pruebas de imagen (Tomografía Axial Computarizada –TAC–, Tomografía por Emisión de Positrones –PET–, ecografía, etc.) y procedimientos diagnósticos (punción, biopsia, etc.) que van a permitir realizar el diagnóstico histológico definitivo. En algunos tumores se solicitará el diagnóstico molecular para realizar un tratamiento individualizado.

Historia clínica

Debe ser exhaustiva, detallada y completa. Deben ser recogidos todos los síntomas referidos por el paciente, así como sus características: inicio, evolución temporal, factores desencadenantes, etcétera. Es fundamental preguntar por los antecedentes, hábitos y exposición a tóxicos, tratamientos con medicamentos, alergias, antecedentes laborales y antecedentes oncológicos familiares *(Figura 1).*

Signos y síntomas

La aparición del cáncer va acompañada de signos y síntomas que alertan y hacen evidente que algo no marcha bien. Cuando estos signos y síntomas aparecen se inicia la primera consulta médica para rechazar o confirmar el diagnóstico de cáncer.

Los signos y síntomas que aparecen en el proceso oncológico dependen de su localización. En el caso de un tumor cerebral aparecen síntomas, aunque las dimensiones del tumor sean muy pequeñas. En el caso de un cáncer de páncreas debe aumentar mucho de tamaño para que aparezca sintomatología.

La clínica también depende de la presión ejercida por el tumor sobre tejidos y órganos cercanos, así, aquellos tumores que en su crecimiento provocan un bloqueo de la vía biliar, causan como signo la ictericia. También la presencia de metástasis podría causar dolores óseos, entre otros síntomas.

Un cáncer también puede causar síntomas como fiebre, cansancio extremo o pérdida de peso.

Algunas veces las células cancerosas segregan sustancias al torrente sanguíneo que causan síntomas que no son asociados con origen tumoral. Por ejemplo, algunos cánceres de páncreas pueden liberar sustancias que causan coágulos sanguíneos en miembros inferiores. Algunos cánceres de pulmón producen unas sustancias que aumentan los niveles de calcio en sangre, generando sensación de debilidad y mareos.

Pérdida de peso inexplicable

En ocasiones el paciente adelgaza a pesar de tener mucho apetito. En otros casos, pierde el apetito. La comida produce náuseas o presenta dificultad para tragar. La pérdida de peso puede ser el primer signo de cáncer. Esto ocurre con más frecuencia en caso de cáncer de páncreas, estómago, esófago o pulmón.

Fiebre

La fiebre es muy común en los pacientes oncológicos, aunque suele aparecer tras su diseminación. Casi todas las personas con cáncer experimentan fiebre en algún momento, especialmente si el sistema inmunológico está afectado por el tumor o su tratamiento. Con menor frecuencia, la fiebre puede ser un signo temprano de cáncer, como por ejemplo en caso de leucemia o linfoma.

Cansancio

El cansancio es un agotamiento extremo que no mejora con el descanso. Puede ser un síntoma importante a medida que el cáncer progresa. No obstante, en algunos cánceres, como leucemia, el cansancio puede ocurrir al principio. Algunos cánceres de colon o estómago pueden causar pérdida de sangre que no es evidente. Si la anemia es importante, el paciente además de cansancio puede manifestar dificultad para respirar, incluso al realizar una actividad leve.

Dolor

Es característico que muchos tipos de cáncer sean indoloros al principio, aunque en ocasiones el dolor es un síntoma precoz de algunos tumores, como los tumores cerebrales que cursan con cefalea, los cánceres de cabeza y cuello y los de esófago, que provocan dolor al tragar. Según crece, el primer síntoma de cáncer suele ser un malestar leve que empeora de forma gradual a medida que el cáncer avanza, hasta provocar un dolor intenso. El dolor es consecuencia de la compresión o de la destrucción de los nervios o de otras estructuras.

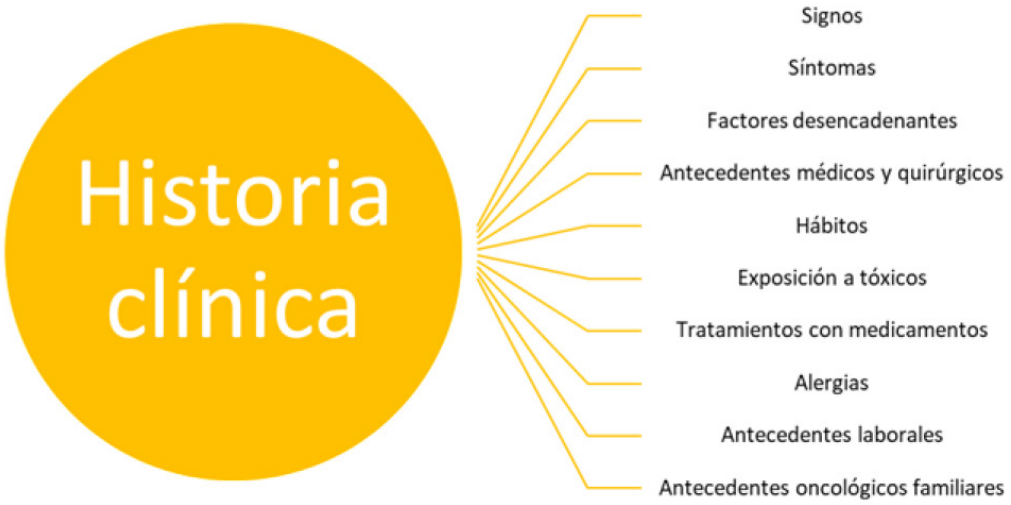

Figura 1. Historia clínica.

Con mucha frecuencia, el dolor debido al cáncer aparece unido a la presencia de metástasis.

Cambios en la piel

Junto con los cánceres de piel, algunos otros cánceres pueden causar cambios en la piel que se pueden ver. Estos signos y síntomas incluyen ictericia, hiperpigmentación, eritema, prurito e hirsutismo.

Cualquier verruga, lunar que cambia en color, tamaño o forma, o que pierde su borde agudo, debe ser consultada. Un cambio en la piel puede ser un melanoma que se puede tratar eficazmente si se encuentra temprano.

Cambio en patrón intestinal o vesical

El estreñimiento, la diarrea o un cambio en el tamaño de las heces fecales, puede que sea un signo de cáncer del colon. Por otro lado, el dolor al orinar, sangre en la orina o cambios en la función de la vejiga, pueden estar relacionados con cánceres de vejiga o próstata.

Úlceras en la boca o genitales

Una úlcera en la boca puede ser por un cáncer oral. Esto se debe atender lo antes posible, especialmente en personas que fuman, mastican tabaco o frecuentemente consumen alcohol. Las úlceras en el pene o la vagina podrían ser signos de una infección o de un cáncer en etapa inicial.

Hemorragia

Al principio el tumor puede sangrar ligeramente debido a la fragilidad de sus vasos sanguíneos. Posteriormente, cuando aumenta de tamaño e invade los tejidos circundantes, crece hacia un vaso sanguíneo cercano, lo que da lugar a una hemorragia. Esta hemorragia puede ser leve y pasar inadvertida o ser detectada solo en los análisis. Este suele ser el caso en la fase inicial del cáncer de colon. En fases evolucionadas, la hemorragia es más intensa, incluso masiva y potencialmente mortal.

La zona afectada por el cáncer determina el lugar de la hemorragia. Un tumor maligno en cualquier parte del tubo digestivo se manifiesta como sangre en las heces. Un tumor en cualquier parte de las vías urinarias cursa con sangre en la orina. Otros tipos de tumor pueden sangrar en áreas internas del cuerpo. La hemorragia pulmonar provoca tos y expectoración de sangre.

Coágulos de sangre

Ciertos tipos de cáncer producen sustancias que dan lugar a una coagulación excesiva. Los trombos pueden alojarse en las piernas, causando una trombosis venosa profunda o desplazarse al pulmón y causar una embolia pulmonar que puede ser mortal. La coagulación excesiva es habitual cuando se tienen tumores de páncreas, de pulmón y de otros órganos o tumores cerebrales.

Masa

Muchos cánceres se pueden palpar a través de la piel. Estos cánceres se presentan principalmente en las mamas, los testículos, los ganglios linfáticos y en los tejidos blandos del cuerpo. Una masa o endurecimiento puede ser un signo temprano o tardío de cáncer. Algunos cánceres de mama pueden manifestarse como piel enrojecida o engrosamiento de la piel en lugar de una masa o protuberancia.

Disfagia

La indigestión o dificultad para tragar persistente pueden ser signos de cáncer de esófago, de estómago o de faringe.

Tos persistente o ronquera

Una tos persistente puede que sea un signo de cáncer de pulmón, mientras que la ronquera puede ser un signo de cáncer de laringe o de la glándula tiroides.

Linfadenopatía

Cuando un cáncer comienza a extenderse por el organismo, puede que primero se propague a los ganglios linfáticos cercanos, que aumentan de tamaño. Los ganglios linfáticos aumentados suelen ser indoloros, pero se notan duros o gomosos al tocarlos. Se pueden desplazar con holgura o, si el cáncer está más avanzado, pueden adherirse a los tejidos circundantes o entre sí.

Síntomas neurológicos y musculares

El cáncer puede proliferar dentro de los nervios o de la médula espinal o comprimirlos, lo que causa varios síntomas neurológicos y musculares, entre los que se incluyen el dolor, la debilidad o los cambios en la sensibilidad. Cuando se trata de un cáncer cerebral, puede ser difícil determinar los síntomas, aunque incluyen confusión, mareo, cefalea, náuseas, alteraciones visuales y convulsiones. Los síntomas neurológicos también pueden formar parte de un síndrome paraneoplásico.

Síntomas respiratorios

El cáncer puede comprimir u obstruir las vías respiratorias en los pulmones, lo que da lugar a dificultad respiratoria, tos o neumonía. La dificultad respiratoria también aparece cuando el cáncer provoca un derrame pleural extenso, hemorragia pulmonar o anemia *(Figura 2)*.

Exploración física

Como en cualquier historia clínica, se debe iniciar con una exploración física general. Dejar registrados los datos físicos habituales (talla, peso, frecuencia cardiaca, etc.), el aspecto general del paciente, distribución de la grasa, signos de pérdida de peso, debilidad, atrofias o hipertrofias, aumento de tamaño de glándulas o ganglios y presencia de cambios vasomotores y tróficos.

En relación a la exploración tumoral, se deben registrar localización tumoral, tamaño, consistencia, márgenes, relaciones anatómicas, movilidad, inflamación, dolor, ulceración o sangrado. La presencia de ganglios patológicos y la repercusión del tumor sobre el estado general del paciente *(Figura 3)*.

Diagnóstico histopatológico

Cualquier tumor maligno solo puede ser considerado como tal si hay un diagnóstico histológico definitivo. Por esta causa es precisa una confirmación histológica mediante biopsia, punción-aspiración con aguja fina de masas sólidas o quísticas o el examen de la pieza quirúrgica *(Figura 4)*.

Signos y síntomas:	Pérdida de peso
	Fiebre
	Cansancio
	Dolor
	Alteraciones en la piel
	Cambios intestinales o vesicales
	Úlceras bucales o genitales
	Hemorragia
	Alteraciones coagulación
	Tos/Ronquera
	Linfadenopatía
	Sintomas neurológicos o musculares
	Sintomas respiratorios

Figura 2. Signos y síntomas.

Figura 3. Exploración tumoral.

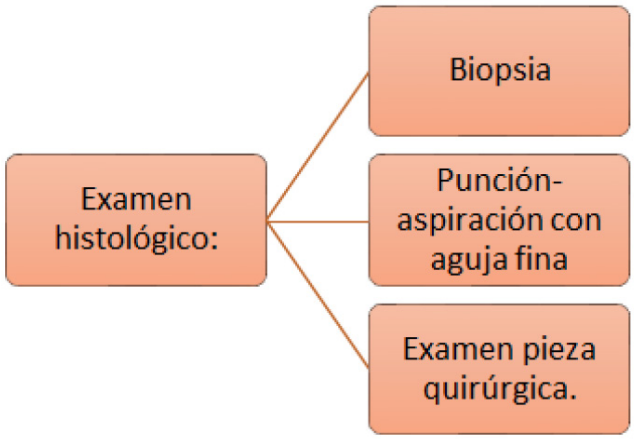

Figura 4. Examen histológico.

Diagnóstico molecular

Su objetivo principal es determinar las anormalidades genéticas asociadas a mutaciones en el ADN. Entre sus utilidades a nivel clínico destacan: establecer el diagnóstico definitivo y la clasificación de tumores con alteraciones moleculares únicas; posibilidad de una detección precoz de células tumorales; aportación de información pronostica y la posibilidad de selección de un tratamiento individualizado, evitando toxicidades innecesarias. Ejemplo: en el cáncer de mama, donde el oncogén HER-2neu se encuentra amplificado en un 15-20% de los casos, confiriendo un peor pronóstico, su determinación permite la indicación de un tratamiento específico con un anticuerpo monoclonal (trastuzumab) *(Figura 5).*

Técnicas endoscópicas

Son útiles en el diagnóstico de tumores que asientan en el aparato digestivo, el árbol bronquial, el útero, la vejiga, etc. Las endoscopias digestivas (altas y bajas) permiten ver las características del tumor y tomar biopsias, así como la fibrobroncoscopia en relación con el árbol bronquial. La histeroscopia nos permite diagnosticar tumores del endometrio, mientras la citoscopia los tumores vesicales *(Figura 6).*

Diagnóstico por imagen

Los diferentes métodos de imagen existentes se suelen utilizar combinados para poder diagnosticar y valorar el alcance de la afectación de una lesión tumoral. Entre ellos se encuentran: la ecografía, la tomografía axial computarizada (TAC), la resonancia magnética nuclear (RMN) y las técnicas de medicina nuclear, las exploraciones funcionales y metabólicas (PET-TAC) y los marcadores tumorales *(Figura 7).*

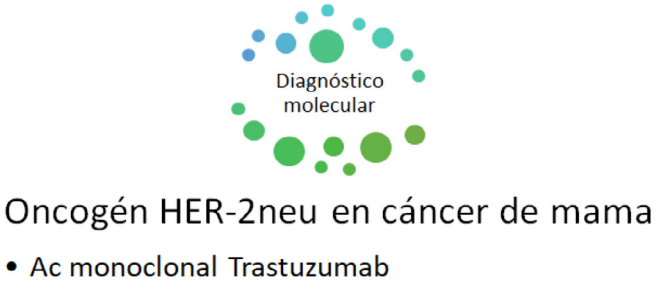

Figura 5. Diagnóstico molecular.

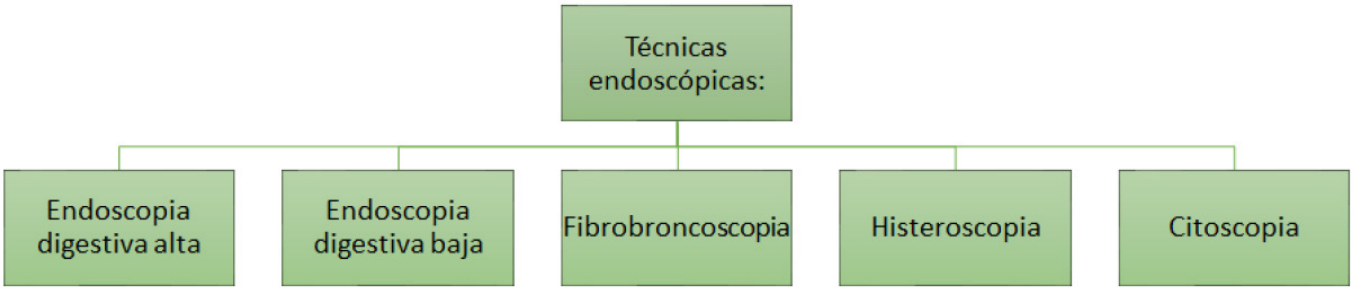

Figura 6. Técnicas endocópicas.

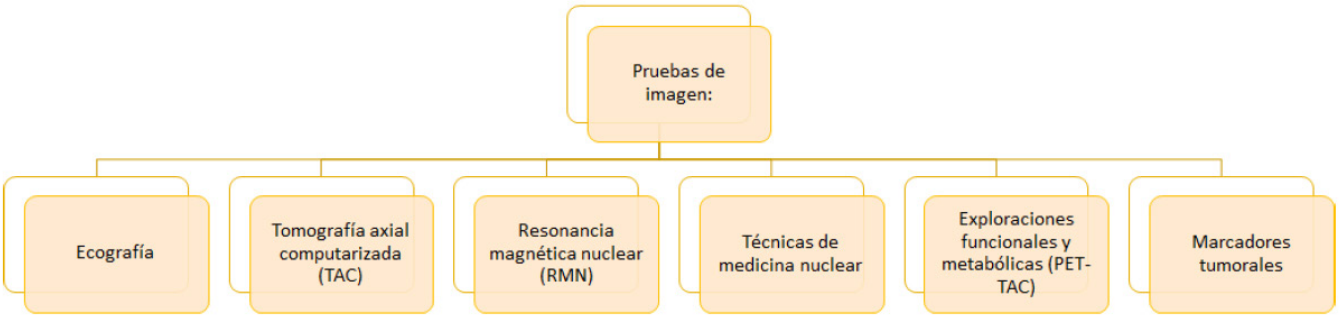

Figura 7. Pruebas de imagen.

Ecografía

Esta técnica inocua se utiliza frecuentemente para valorar estructuras abdominales: hígado y tumores de la vía biliar. La ecografía endoscópica es importante para el estudio de neoplasias gastrointestinales y pancreáticas, ya que explora las distintas capas de la pared del tracto digestivo. Se puede realizar punción-aspiración con aguja fina (PAAF) bajo control ecográfico en casi todos los órganos.

Tomografía axial computarizada (TAC)

La TAC de tórax proporciona gran resolución para el estudio de estructuras mediastínicas y de regiones pulmonares: estadificación del cáncer de pulmón, mesotelioma maligno, metástasis pulmonares de tumores extratorácicos y estadificación del cáncer de esófago.

La TAC abdominal es útil en el estudio de la invasión local, linfática y de metástasis a distancia de procesos neoplásicos abdominales. Permite la toma de biopsias guiadas. Es especialmente útil en la valoración de tumores y adenopatías retroperitoneales, así como en el estudio de extensión de tumores pélvicos.

La TAC craneal es útil para la determinación de lesiones cerebrales, primarias o metastásicas, aunque la RM cerebral tiene mayor rendimiento en lesiones de menos de 1 cm.

Resonancia magnética nuclear (RMN)

Es el mejor método diagnóstico por imagen para la determinación, caracterización, estadificación y seguimiento de los tumores de partes blandas y tumores óseos. La RMN es la técnica de elección en el diagnóstico de los tumores de la columna vertebral y de la médula espinal.

Estudios de medicina nuclear

Se pueden realizar pruebas como la gammagrafía ósea para la detección precoz de metástasis óseas; gammagrafía para el diagnóstico de feocromocitoma y tumores de la cresta neural; gammagrafía con Galio 67 para los linfomas; linfografía regional isotópica para la detección del ganglio centinela en el melanoma y en el cáncer de mama.

Exploraciones funcionales y metabólicas (PET-TAC)

La Tomografía con emisión de positrones (PET) es una nueva técnica de imagen que aporta información funcional y metabólica. La PET-TAC combina dos técnicas diferentes de imagen, aportando información anatómica y funcional simultáneamente. Es útil en la detección de tumores malignos en estadios iniciales y en la evaluación de la respuesta a los tratamientos.

Marcadores tumorales

Los marcadores tumorales son sustancias que se pueden detectar en cantidades superiores a las normales en la sangre u orina de los pacientes con ciertos tipos de cáncer. Son producidos por el propio tumor o por el organismo como respuesta a la presencia de la neoplasia o de ciertos procesos benignos. Su papel principal es la monitorización de la respuesta al tratamiento y el diagnóstico de sospecha de la recaída.

A continuación citamos los marcadores tumorales más frecuentes y los tumores en los que se elevan:

- Antígeno carcinoembrionario (CEA): en cáncer colorrectal y otros como pulmón, gástrico, melanoma, linfoma, mama, cáncer de páncreas, cerviz, vejiga, riñón, tiroides, hígado, ovario.
- Antígeno específico prostático (PSA): en cáncer de próstata.
- Alfafetoproteína (AFP): en tumores germinales, hepatocarcinoma.
- Gonadotropina coriónica humana (B-HCG): en tumores germinales, enfermedad trofoblástica, coriocarcinoma.
- Enolasa neuroespecífica (ENA): se eleva en carcinoma microcítico de pulmón, neuroblastoma.
- CA 19.9: en cáncer de páncreas, colorrectal, estómago, vía biliar.
- CA 15.3: en cáncer de mama, ovario, pulmón, próstata.
- CA 125: en cáncer de ovario y otros: útero, páncreas, hígado, colon, mama, pulmón, tracto digestivo.
- B2 microglobulina: mieloma múltiple, linfomas no Hodgkin *(Figura 8)*.

MARCADORES TUMORALES	
Antígeno carcinoembrionario (CEA)	Cáncer colorrectal y otros como pulmón, gástrico, melanoma, linfoma, mama, cáncer de páncreas, cerviz, vejiga, riñón, tiroides, hígado, ovario.
Antígeno específico prostático (PSA)	Cáncer de próstata.
Alfafetoproteína (AFP)	en tumores germinales, hepatocarcinoma.
Gonadotropina coriónica humana (B-HCG)	en tumores germinales, enfermedad trofoblástica, coriocarcinoma.
Enolasa neuroespecífica (ENA)	se eleva en carcinoma microcítico de pulmón, neuroblastoma.
CA 19.9	en cáncer de páncreas, colorrectal, estómago, vía biliar.
CA 15.3	en cáncer de mama, ovario, pulmón, próstata.
CA 125	en cáncer de ovario y otros: útero, páncreas, hígado, colon, mama, pulmón, tracto digestivo
B2 microglobulina	mieloma múltiple, linfomas no Hodgkin.

Figura 8. Marcadores tumorales.

Bibliografía

1. Dr. Juan Bayo Calero. Manual de SEOM de prevención y diagnóstico precoz SEOM; 2017.
2. Santaballa, A., Pinto, Á., Balanyà, R. P., Merino, N. R., Martín, I. R., Grau, S. S., & Bayo, J. SEOM clinical guideline for secondary preventio. Clinical and Translational Oncology; 2020. 22(2), 187-192.
3. Cid, C. J., Acuña, B. J. P., de Andrés, A. J., Díaz, J. L., & Gómez-Caro, A. L. ¿Qué y cómo evaluar al paciente con dolor crónico? Evaluación del paciente con dolor crónico. Revista Médica Clínica Las Condes; 2014. 25(4), 687-697.
4. Torrent, J. C., de Tejerina, A. M. C. F., Barón, M. G., Sanz-Ortiz, J., & Valentín, V. Manual SEOM de cuidados continuos. C. C. Herrero (Ed.). Sociedad Española de Oncología Médica; 2004.
5. Ferrer AI, Vidal MJ, Tobeña M, Serrano S, Ruiz-Echarri M, Millastre E. Evaluación sintomática del paciente oncológico en urgencias. Emergencias; 2009. 21, 186-188.
6. Pérez, M. B., Bernal, F. G., & Bernal, G. G. Tiempos de demora en el diagnóstico del cáncer. Atención primaria; 2001. 27(2), 79-85.
7. Mendelsohn, J. Principios básicos de las neoplasias. Harrison. Principios de medicina interna (13. ª ed.). Madrid: McGraw-Hill-Interamericana de España, 2100; 1994.
8. Suárez, A. M., Díaz, L. A., Álvarez, I. O., Vázquez, J., & Piñeiro, F. V. Utilidad clínica de los marcadores tumorales séricos. Atención Primaria; 2003. 32(4), 227-239.
9. Hermida Lazcano, I., Sánchez Tejero, E., Nerín Sánchez, C., Cordero Bernabé, R., Mora Escudero, I., & Pinar Sánchez, J. Marcadores tumorales. Revista Clínica de Medicina de Familia; 2016. 9(1), 31-42.